Ankylosierende Spondylitis: Es kommt auf die (Früh-)Erkennung an!

Die „Bambuswirbelsäulenkrankheit" Morbus Bechterew, heute besser als ankylosierende Spondylitis bezeichnet, ist eine chronisch-entzündliche und kontinuierlich einknöchernde Erkrankung der Wirbelsäule. Die zunehmenden Syndesmophyten führen zu Rückenschmerzen und zu einem zunehmenden Funktionsverlust des Achsenskeletts (Versteifung). Eine möglichst frühzeitige Diagnose und Überweisung zum Rheumatologen ist für Patienten essenziell, um die radiologische und klinische Progression zu stoppen. Dazu stehen heute moderne Biologika z. B. in Form des IL-17A-Inhibitors Secukinumab (Cosentyx®) zur Verfügung.

Spondyloarthritiden (SpA) sind entzündliche rheumatische Erkrankungen, die durch eine chronische Inflammation der Wirbelsäule gekennzeichnet sind. Chronische Rückenschmerzen stellen das klinische Leitsymptom dar. Die Gruppe der SpA ist heterogen, wobei die ankylosierende Spondylitis (AS; auch Spondylitis ankylosans oder Morbus Bechterew) eine der häufigsten SpA darstellt.[1] Die Unterscheidung der SpA-Entitäten wird vorwiegend aufgrund klinischer und radiologischer Kriterien getroffen. Weisen Patienten (noch) keine radiologischen Veränderungen am Achsenskelett auf, spricht man von der nicht-röntgenologischen axialen SpA (nr-axSpA). Der Krankheitsverlauf der AS ist dominiert von der Entwicklung irreversibler Einknöcherungen am Achsenskelett (Syndesmophyten), die mit Schmerzen und einer eingeschränkten Beweglichkeit einhergehen.[2]

Junge Menschen ab 25 Jahre betroffen

Die AS betrifft meistens junge Männer und Frauen ab 25 Jahre, kann aber auch im Jugendalter auftreten.[3] Die Prävalenz liegt in Deutschland bei bis zu 0,5 %.[2] Ein Problem stellt häufig die (zu) späte Diagnosestellung dar, da die initialen Symptome uncharakteristisch sind und oftmals als degenerative Rückenschmerzen bzw. Lumbago fehlinterpretiert werden (vgl. Abb. 1). Daher kommt insbesondere Hausärzten, die meist erste Ansprechpartner für Patienten sind, eine besondere Rolle bei der frühzeitigen Diagnose der AS zu. Das ist insbesondere deshalb wichtig, da zum einen mit zunehmender Krankheitsdauer bei ca. 70 % der Betroffenen irreversible Verknöcherungen entstehen. Zum anderen existieren heute medikamentöse therapeutische Optionen, die die radiologische und klinische Progression stoppen können.[4]

Charakteristische Zeichen kennen

Da AS-Patienten häufig zu spät diagnostiziert werden, ist es für den Hausarzt wichtig, die charakteristischen Zeichen der AS zu kennen (siehe Kasten „Diagnose-Checkliste"). Die entzündlichen Rückenschmerzen (im Gegensatz zu degenerativ bedingten) beginnen schleichend, gehen von den Sakroiliakalgelenken aus und verursachen wechselnde Gesäßschmerzen. Das punctum maximum erreichen die Schmerzen häufig nachts und in den frühen Morgenstunden, weshalb Schlafstörungen und Erwachen in der zweiten Nachthälfte für AS-Patienten typisch sind. Häufig berichten die Betroffenen von einer ausgeprägten Morgensteifigkeit, die mehr als 30 Minuten andauert. Typischerweise bessern sich die Beschwerden bei Bewegung.

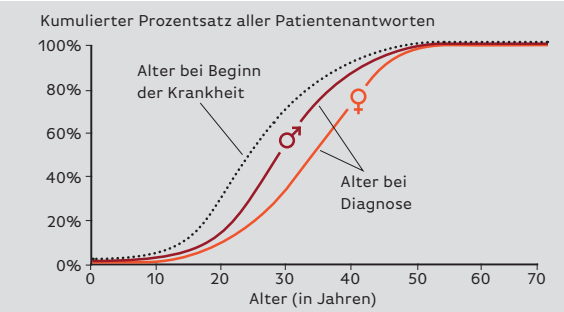

Abb. 1: Die Diagnose der AS erfolgt häufig erst fünf bis zehn Jahre nach Krankheitsbeginn; mod. nach [6]

Diagnose-Checkliste Ankylosierende Spondylitis

- Schmerzen im Bereich der zervikalen und lumbalen Wirbelsäule
- Morgensteifigkeit > 30 Min.
- Besserung der Schmerzen durch Bewegung, jedoch nicht in Ruhe
- Schmerzbedingtes Aufwachen in der zweiten Nachthälfte
- Wechselnder Gesäßschmerz

Extraartikuläre Manifestationen

Neben den typischen Symptomen können auch extra-artikuläre Organe bei AS-Patienten betroffen sein: anteriore Uveitis, Psoriasis und chronisch-entzündliche Darmerkrankungen (IBD). Beim Vorliegen dieser Erkrankungen sollte man immer auch an das begleitende Vorhandensein einer AS denken.[5]

Progressions-Stopp ist möglich

Dem Zytokin Interleukin (IL)-17A kommt in der inflammatorischen Kaskade bei AS eine wesentliche Rolle zu. Daher ist der IL-17A-Inhibitor Secukinumab (Cosentyx®) indiziert zur Therapie von erwachsenen Patienten mit aktiver AS, die auf eine konventionelle Therapie nur unzureichend ansprechen. In der Studie MEASURE 1 konnte u. a. gezeigt werden, dass die IL-17A-Inhibition bei fast 80 % der Patienten die radiologische Progression stoppte.[4]

Literatur

[1] www.rheumatology.org/I-Am-A/Patient-Caregiver/Diseases-Conditions/Spondyloarthritis; Zugriff am 09.07.2019; [2] S3-Leitlinie „Axiale Spondyloarthritis inklusive Morbus Bechterew und Frühformen"; AWMF-Leitlinien-Register Nummer 060/003, Version: November 2013; [3] Sieper J et al., Ann Rheum Dis 2002; 61 (Suppl III): iii8-iii18; [4] Baraliakos X et al., EULAR 2018; Poster SAT0268; [5] van der Heijde D et al., Ann Rheum Dis 2017; 76: 978-91; [6] van der Linden SM et al., Arthritis Rheum 1984; 27: 241-9

Impressum
Herausgeber: GFI. Corporate Media
V. i. S. d. P.: Dr. med. Christian Bruer
Redaktion: GFI. Gesellschaft für medizinische Information mbH, München
Autor: Dr. med. Christian Bruer
Druck: Vogel Druck, Höchberg, © 2019 GFI

Mit freundlicher Unterstützung der Novartis Pharma GmbH, Nürnberg